

ホブソン(合信)にみる解剖学的語彙について

松本 秀士

提 要

英国人医学传教士合信在华期间所写的《全体新论》，被誉第一部为近代中国带来西医解剖生理学的中文著作。但是它并不具有严格意义上的解剖生理学的内容。《医学英华字释》也是合信所编写的，被认为近代中国第一部英汉医学学术语词典。本稿以解剖学系统上的观点对《全体新论》和《医学英华字释》上所翻译的有关解剖学的中文词语进行了分析，指出它们缺少解剖学学术词汇上的意义。

0. はじめに

英国人医療宣教師ホブソン(Benjamin Hobson, 1816-1873、中国名合信)による『全体新論』(1851)は、近代中国にはじめて西洋の解剖生理学に関する内容を中国語によって伝えた書として知られる¹。今日、解剖生理学、ないしは人体解剖学が、医学の基礎科目として重視されるものであることから、これらの基礎科目の中国への移入という事柄そのものが、最も着目されることとなっている。また、同じくホブソンによる『医学英華字積』(1858)には、西洋の解剖学、および生理学に関する内容が原語とともに示されており、『全体新論』で訳出された中国語の性質を知る上で重要である。そして両書を通して見たときに、訳出された中国語に内在する問題がより一層浮き彫りとなる。

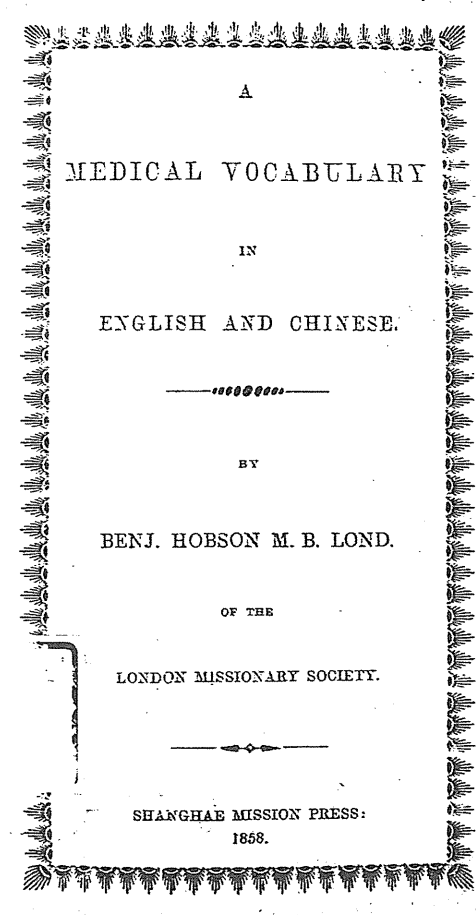
本稿では、ホブソンが伝えた人体解剖学の体系に着目しながら、『全体新論』および『医学英華字積』において訳出された中国語による解剖学的語彙の性質を明らかにしたい。

1. 『全体新論』、および『医学英華字積』の概要

ホブソンによる『全体新論』には 210 を数える図が掲載されるが、これらの図の中で厳密な意味で人体解剖図といえるものは全体の 7 割弱の 145 を数えるに過ぎない²。また『全体新論』の本文では、自然科学一般に関する内容や、西洋と中国の医学・医療の状況に関する内容等、人体解剖学の周辺事項を多数扱う他、宗教的内容を論じた篇を設けているために、厳密な意味

人体解剖学の周辺事項を多数扱う他、宗教的内容を論じた篇を設けているために、厳密な意味での基礎医学の専門書とするのは不適切で、むしろ教養書としての性質が強いものと認識すべきところであろう。

一方、ホブソンによる『医学英華字釈』には、解剖学や生理学だけでなく、各種医療器具や薬品、さらには『博物新編』で示された自然科学一般に関する内容が扱われる。字釈正文の各条目に示される原語(英語による)は、単語レベルのものだけでなく、文章レベルのものもあり、それぞれに中国語による字釈がなされる。原語が単語レベルのものであっても、必ずしも単語レベルの中国語が示されているとは限らず、文章レベルの説明のみがなされているものが多い。



書影 1 ; 『医学英華字釈』扉



VOCABULARY
OF TERMS USED IN ANATOMY,
MEDICINE, MATERIA MEDICA,
AND NATURAL PHILOSOPHY, &c.

醫學英華字釋

ANATOMY AND PHYSIOLOGY.

全體部位功用

THE OSSEOUS SYSTEM. 全體之骨

| | |
|-------------------------------------|--------|
| The skeleton. | 交連全體之骨 |
| The shape or form of bones. | 骨骼之形 |
| The shaft or body. | 骨之中端 |
| The superior extremity. | 骨之上端 |
| The inferior extremity. | 骨之下端 |
| The anterior and posterior surface. | 骨前後面 |
| Long and short bones. | 骨之長短 |
| Round and flat bones. | 圓骨扁骨 |
| Thick and thin bones. | 厚骨薄骨 |
| Their smooth or rough surface. | 骨面滑滯 |
| Their structure hard or pliable. | 骨質堅嫩 |
| Their form straight or crooked. | 骨形直曲 |

書影 2 ; 『医学英華字釈』 第1頁目

『医学英華字積』の正文には、合計で 2044 を数える字積条目があり、これらは 31 の項目に分類されている。その中でも解剖学、および生理学に関する字積条目のみに絞れば、827 を数える³。『医学英華字積』の第 1 頁目は、「医学英華字積」の標題の後に「ANATOMY AND PHYSIOLOGY」「全体部位功用」と記され(書影 2 を参照)、続けて anatomy (解剖学) の内容として人体の「部位」、physiology(生理学)の内容として人体各部位の「功用」に関する各字積条目が記されている。

先に触れたように、解剖学、および生理学に関する 827 の字積条目は、文字通り字積が主旨であって、必ずしも単語レベルで英語から中国語への訳出が行われているわけではない。この 827 の字積条目の中から、原語(英語による)が人体の各部位を示す解剖学語彙を扱う字積条目のみを抽出すれば 693 を数える。つまり、『医学英華字積』に含まれる解剖学語彙の概数として 693 を示すことができる⁴。

2-1. 『医学英華字積』にみる解剖学語彙

一般に、中国伝統医学の流れからは、今日の神経という概念が直接に起きなかったと認識される。このため、中国に伝わってきた西洋の解剖学の中でも、特に神経に関する事柄が注目されるところとなろう。この視点から本稿では特に、神経系という解剖学における一つの体系の意義を充分考慮しながら、ホブソンの訳出した中国語による神経系の解剖学的語彙を分析したい⁵。ここでは先ず、原語(英語による)の示される『医学英華字積』からみていくこととする。

『医学英華字積』において、神経系に関するものは「脳体脳髓脳筋体用」の項目で示され、字積条目は 64 を数える。この項目にされる各字積条目に明確な区分がなされているわけではないが、脳・脊髄・脳神経・脊髄神経・交感神経の分類、即ち神経系という解剖学上の一体系を前提に字積条目が並べられていることは一目瞭然である。これら 64 の字積条目から、人体の各部位を表すいわゆる解剖学語彙を抽出すると、脳に関するものが 26 語、脊髄に関するものが 8 語、脳神経に関するものが 11 語、脊髄神経に関するものが 3 語、交感神経に関するものが 1 語ある⁶。つまり「脳体脳髓脳筋体用」の項目で示される 64 の字積条目の中に出現する解剖学語彙は、合計で 49 語を数えるに過ぎない。これら 49 語の解剖学語彙から訳出された中国語を以下に示す。

なお、「脳」の語については他に「脳質」「脳体」の語がみられるが、これらの原語は何れも「brain」が示されるだけであるために 1 語と数えた⁷。「大脳小脳之蒂即髓頭」についても、事実上一つの部位を指すものであるから 1 語と数えた。また、「脳左右両枚」の原語は「Two

hemispheres」で大脳半球を指し、単にこれが左右に2つ存在するということを説明するものであって、今日の右脳・左脳の語のように、2つの独立した語とみなすのは不適切と考え、1語と数えた。同様にして、「脳左右大房」(原語は「lateral ventricles」)等も1語と数えた。

一方、「脳前後縫」の語は、原語が「anterior and posterior fissure」であること、そして解剖学的意義からも、「脳前縫」と「脳後縫」の2語と数えることが適切で、以下には「脳前・後縫」のように“・”によって区切り、分割して数えたことを示した。同様にして「脳前中後葉」(原語; anterior middle and posterior lobes)は2語、「大房前中後角形」(原語; anterior middle and posterior cornua)の語は3語と分割して数えた。同様にして分割して数えた語は、“・”で区切って示した。

[脳に関するもの]…26語

大脳之体 脳 脳胞三層 (脳之)外胞膜 脳腭膜 (脳之)内胞膜 脳頂
 脳底 脳外面浅深盤曲之皺 脳前・後縫 脳左右両枚 脳前・中・後葉
 脳白色・灰色 両枚中相連之絲 脳左右大房 大房前・中・後角形 両小房
 小脳 小脳左右両枚 大脳小脳之蒂即髓頭

[脊髄に関するもの]…8語

脊骨髄 脊髄内外胞膜 脊髄前・後縫 脊髄灰・白色 脊髄前・後両柱

[脳神経に関するもの]…11語

脳気筋 第一対 第二対 第三対 第四対 第五対 第六対 第七対
 第七対又一支 第八対 第九対

[脊髄神経に関するもの]…3語

髓筋 髓筋前・後根

[交感神経に関するもの]…1語

臟腑百節筋

以上の中でも特に、「脳外面浅深盤曲之皺」「脳左右両枚」「脳白色灰色」「両枚中相連之絲」の原語をみると、それぞれ、「external convolutions」(回、ここでは特に大脳回を指すものとみられる)、「Two hemispheres」(大脳半球)、「Gray and White matter」(灰白質・白質)、「Great commissure

or connecting fibres」(交連線維)であり(括弧内は参考として、最も適当と思われる今日の日本語による解剖学用語を示したものである)、いわゆる学術用語としての体裁の備わらない中国語にしか訳出されていないことがわかる。この例が示すように、『医学英華字積』では原語の解剖学語彙に対して、必ずしも学術用語としての体裁を備えた中国語に訳出されているわけではなく、あくまで中国語による字積にとどまるものが多々ある。そして、学術用語の体裁という視点において、不完全で幼稚な印象の否めない中国語が用いられているという点は、『全体新論』でも同様である。

また、上記であげた「第一対」「第二対」等の語は、字積全体としては「第一対入鼻孔司嗅」「第二対入眼司見」等のように記されている。これらの原語はそれぞれ順に、「1st pair or olfactory nerve」(第1脳神経/嗅神経)、「2nd pair or optic nerve」(第2脳神経/視神経)であるから(括弧内は参考として、最も適当と思われる今日の日本語による解剖学用語を示したもので、それぞれの脳神経には今日も二種類の呼称がある)、厳密には脳神経個々に対する字積であって、学術用語としての形態をもつわけではない(少なくとも、第一対嗅覚脳気筋、第二対視覚脳気筋のような語を用いて説明された時にはじめて学術用語とみなせよう)⁸。これらの字積と同様のものが『全体新論』でもみられ、それぞれ「第一対入鼻司聞香臭」「第二対入眼珠司觀万物」等のように説明される。これは西洋学問の基盤のなかった当時の中国が、容易に西洋医学を受け入れられるようにという意図において⁹、原語の解剖学用語に対して、これを咀嚼するかたちで、より平易な中国語で説明する形式を採用する『全体新論』の特質をよく表したものである。そして『全体新論』の内容そのものにも、この意図は表れており、西洋医学の周辺事項や中国の医療の状況、そして宗教的な事項を扱う等、教養書、ないしは科学読み物的に西洋医学を中国に伝えようとしている。つまり、『全体新論』は学術用語としての体裁をもつ中国語による解剖学語彙の創出や、基礎医学の専門書に徹した性質のものではなく、『医学英華字積』も必然的に『全体新論』の流れの延長線上に位置するものである。

2-2. 『全体新論』にみる解剖学的語彙

『全体新論』において神経系に関する内容は、「腦為全体之主論」の篇で集中的に示されており、この篇で述べられる神経系に関する内容の中から、解剖学的語彙を抽出すると、脳に関するものが24語、脊髄に関するものが10語、脳神経に関するものが17語、脊髄神経に関するものが3語、交感神経に関するものが1語で、合計55語となった。なお、語数については、『医学英華字積』と同様の数え方を採用した。そして、『医学英華字積』で示される原語も考慮した。例えば、「脳」の語については、この他に「腦体」、「腦質」の語もみられるが(「腦質」は、今日

の脳皮質・脳髓質の区別上のものではない。また、この他に漠然と脳全体を指した「全脳」の語もあるが、これも「脳」の語の範疇とみなした)、『医学英華字積』同様に特別な定義によって、これらの語が区別されていないために、これら三者を併せて1語と数えた。

『全体新論』「脳為全体之主論」の篇においても、脳・脊髓・脳神経・脊髓神経・交感神経の分類、即ち神経系という解剖学上の一体系を踏まえた上で説明されていることが伺える。以下に、抽出した神経系に関する解剖学的語彙を分類ごとに示した(“・”で区切った語については、前節と同様に、分割して数えたもので、これは『医学英華字積』の該当する字積条目と照合の上、原語の解剖学的意義を考慮してのものであり、詳しくは本稿結びの対照表を参照されたい)。

[脳に関するもの]…24語

脳 大脳 小脳 帯 胞三層 骨内衣 骨衣 双胞膜 薄膜
 脳紋 脳際 左右両枚 胞膜 両枚正中 横紋筋絲 左右水房 脳底
 三葉分前・中・後 近前両角形 近中両角形 近後両角形 小水房

[脊髓に関するもの]…10語

脊髓 胞膜三層 髓質 前柱 後柱 髓柱 直縫 豎紋 前根
 後根

[脳神経に関するもの]…17語

脳気筋 脳筋 気筋 筋 第一対 第二対 第三・四・六対 第五対
 前首支 中次支 小支 後第三支 第七対 第八対 第九対

[脊髓神経に関するもの]…3語

脳気筋 脳筋 筋

[交感神経に関するもの]…1語

多節白筋

3-1. 『医学英華字積』における神経語彙

『医学英華字積』「脳体脳髓脳筋体用」の項目の中には、各神経を説明する5つの字積条目がみられる。これら5つの字積条目を以下に示した。

cranial nerves, nine pairs 左右脳気筋九対
 spinal nerves-31pairs 左右髓筋三十一対
 the two roots unite & make one nerve 两根合為一筋
 the many knotted or sympathetic nerve 臟腑百節筋
 brain, cord, and nerves are all connected 腦髓筋三種相連互応

これら 5 つの字釈条目は、脳神経・脊髄神経・交感神経の分類、つまり神経系という解剖学上の一体系を意図したもので、「左右脳気筋九対」は脳神経について、「左右髓筋三十一対」「两根合為一筋」は脊髄神経について(ただし「两根合為一筋」での「筋」は広義の神経を意味すると思うのが適当で、「两根」、即ち脊髄の前根・後根から伸びる神経という文脈上、脊髄神経という限定性を生じたものである)、「臟腑百節筋」は交感神経について説明したものである。「腦髓筋三種」については脳、脊髄、神経という神経系の大まかな分類について説明したもので、前四者になされた字釈を踏まえれば、「筋」が脳神経・脊髄神経・交感神経を含む広義の意味での「神経」を指すものと思うのが合理的である。つまり、「脳気筋」は cranial nerves(脳神経)の訳語として、「髓筋」は spinal nerves(脊髄神経)の訳語として、「臟腑百節筋」は sympathetic nerve(交感神経)の訳語として用いられており、「筋」については nerve(広義の意味での神経)の訳語として用いられている。

しかし、「脳体脳髓脳筋体用」の項目以外では「髓筋」や「臟腑百節筋」、そして広義の意味での神経としての「筋」の語はみられず、「脳気筋」「脳筋」の語のみみられるだけである。また、『全体新論』をはじめとする「西医五種」全体をみても、「脳気筋」「髓筋」「臟腑百節筋」「筋」の語の使い分けはみられない。つまり、神経系という解剖学上の一体系を意図して訳出された中国語による解剖学的語彙は、「脳体脳髓脳筋体用」の項目に限定したものである。『医学英華字釈』の編纂は、ホブソンにとって自らの訳語を見直す一つの機会となったものとみられるが、直後に刊行された『内科新説』(1858)の語彙に還元させた形跡はみられない(本稿の結びの中に示した表、「神経を意味する語彙とその出現回数」を参照)。

3-2. 『全体新論』における神経語彙

次に、『全体新論』に出現する神経を意味する語について論じたい。まず、『全体新論』の例言における「脳気筋」の語に関する定義を、以下に示した。

是書所称腦氣筋者。其義有二。一取其源由腦出。二取其主司動作覚悟

これによると「脳気筋」が、①脳から伸びるもの、②運動ないしは感覚を司るものであると定義される。①は脳から直接伸びる脳神経を指し、②は運動神経、および感覚神経を指すもので脳神経、および脊髄より伸びる脊髄神経を指すものとなる¹⁰。つまり、例言での定義をみる限り、交感神経に関する内容にまでは言及していない。しかし同書の中で、専ら神経系を扱う「脳為全体之主論」の篇では、脳・脊髄・脳神経・脊髄神経・交感神経のそれぞれに関する内容ごとに区切って説明している。

次に、『全体新論』の「脳為全体之主論」の篇で、例言とは別に定義される「脳気筋」の語の一節を以下に示した(括弧内は原文中の註である)。

脳在至高。為一身之主。但其氣筋(註；色白運伝腦之氣勢者)分派如繩。如線。如絲者。総名之曰脳氣筋。纏繞週身。五官百体。皮肉筋骨。臟腑内外。無処不到。故全体聰腦之驅使。無不如意

文の前半では、脳から直接伸びる「気筋」、および脳の「氣勢」を伝達するものの総称として、「脳気筋」が定義されている。続いて、文の後半では「五官」「皮肉筋骨」を脳神経や脊髄神経と係わる部位として大まかに説明したものと捉えることができるが、しかし「週身」「百体」「無処不到」と言及したことで、必然的に交感神経の係わる部位も含む可能性が出てくる。さらに「臟腑内外」に関与する神経にまで言及したことで、「脳気筋」の語に交感神経の概念が含まれることは確実のこととなる。一方、例言における「脳気筋」の定義では、交感神経については言及していないし、先の文では「全体聰腦之驅使。無不如意」と、全身が脳を中枢とした随意であると結んでおり、ここで不随意である「臟腑内外」に関与する神経にまで言及することは、明らかに「脳気筋」の定義外の内容となり、不適切である。

『全体新論』の「脳為全体之主論」の篇では他に、「脳気筋」に備わる第三の性質を以下のよう

有脳氣筋(註；如腦之第八対)常能自行其用。不待人意命之者(註；脊骨両旁另生多節白筋支佈。臟腑各経之能自行其用者。意亦此筋之勢)

「第八対」は、同篇で他に「第八対…入心肺与胃。司運用」と説明されていることから、

今日の第10脳神経、即ち迷走神経に当たるものであることがわかる。今日、迷走神経は意思を介することなく自動的に生じる調節機能、即ち不随意的調節機能をもつ副交感神経線維を多く含む脳神経として認識される。副交感神経は、大きくは交感神経とともに自律神経の分類であるが、少なくともホブソンでは副交感神経の分類は登場せず、交感神経の分類のみにとどまっている¹¹。つまり、上記の文は、特定の神経に備わる不随意的調節機能を特に説明したものであり、「脳気筋」はこれを含めたものである。一方、文中の註では、今日の交感神経に当たる「多節白筋」が説明されている。「脊骨両旁男生」とは脊骨の両側面から伸びるという「多節白筋」の特徴を説明したもので、さらに「臟腑各経之能自行其用」とあるには、「多節白筋」が不随意的調節機能を備えることを説明したものである。従って、「多節白筋」が交感神経を指す語であることが特定される。そして「多節」とは、複数の神経節をその構造にもつという交感神経の構造的特徴を表したものである。つまり、上記の文では「脳気筋」に「多節白筋」、即ち交感神経も含める扱いをしている。なお、『全体新論』の「胃経」の篇、および「心経」の篇にみる「白筋」の語も、それぞれ「多節白筋」と同義の語として用いられている¹²。

以上に述べてきたように、例言においては脳神経・脊髄神経のみが定義される「脳気筋」であるが、本文中では交感神経も含めた広義の神経を意味するものとして用いられている。そして、第三の神経分類として言及される交感神経を特に指す語として、「多節白筋」、ないしは「白筋」を別に定めている。

なお、前節で触れたように、『医学英華字釈』において交感神経を説明する字釈条目には「the many knotted or sympathetic nerve 臟腑百節筋」と記される。「百節」とは、『全体新論』の「多節」と同義で、交感神経に特有にみられる神経節を指す語として用いられている。つまり、ホブソンは交感神経を指す語として「多節白筋」「白筋」、および「臟腑百節筋」の三者を用いており、一貫性に欠いたものとなっている。

次に、『全体新論』の「腦為全体之主論」の篇に出現する神経を指す語と、その出現回数を以下にまとめた。

脳気筋 12 脳筋 3 気筋 1 筋 3 多節白筋 1

「脳筋」の語例をみると、「脳筋自能感動…非本人之意也」「小兒驚癇。却因腦筋氣力妄行太烈所致」とあり、何れも不随意的に生じる神経の活動に関する記述で用いられている。しかし、これ以外で不随意的な神経の活動に関する内容を述べた「有腦気筋常能自行其用」の例では、「脳気筋」が用いられているため、特に「脳筋」の語を用いた合理的根拠はみいだせない。『全体新

論』の「全身骨体論」の篇をみれば、脳神経に関する文脈の中で「第七対脳筋」「第九対脳気筋」とあり、やはり「脳筋」と「脳気筋」との間に有意義な区別がみいだせない。また、同書の「脊骨脇骨等論」の篇では脊髄に関する記述の中で「脊髄…透脳気筋伝達渾身各処…不損脳筋」とあるにも、「脳筋」「脳気筋」両者の語に有意義な区別は存在しない。またさらに、『全体新論』の「肌肉功用論」の篇に「脳筋之氣不接. 或因本肉之脳気筋壊」とある例では、「脳筋」と「脳気筋」は同義で、この場合「脳筋之氣」を仮に「脳気筋之氣」と記しても同じことで、これは、中国語独特の修辭的配慮から、二文字熟語の「脳筋」を用いたものとみるのが適当である。

一方、『医学英華字積』の「内部病証名目」の項目にある字積条目をみると「neuralgia or nerves pain 脳気筋痛」「neuralgia of the face 面脳筋痛」「neuralgia of the heart 心脳筋痛」「neuralgia of stomach 胃脳筋痛」とあり、これらの例でも「脳気筋」「脳筋」両者の語に意味上の区別はなく、修辭的配慮によるものとみるのが適当である。しかし、同書の「耳官体用」の項目には、「内竅脳気筋」「内竅脳筋」の両語をみるように、修辭的配慮についても徹底されたものではない。

『全体新論』の「腦為全体之主論」の篇における「筋」の語例をみると、「前根司運動. 後根司覚悟. 実一筋而兼二用」とあるには脊髄神経を指し、「若触肉内之筋(註;各肉之内皆有脳気筋)肉即縮動」とあるにも、広く脳神経・脊髄神経を指したものである。交感神経については語例をみないが、先に触れたように『医学英華字積』の「脳体脳髓脳筋体用」の項目で「筋」は広義の神経を指す語として用いられていることから、『全体新論』においても「筋」が広義の神経を指す語として用いられていると考えるのが最も適当である¹³。

4. 結び

結びとして先ず、『全体新論』の「腦為全体之主論」の篇、および『医学英華字積』の「脳体脳髓脳筋体用」の項目に示される神経を意味する語の出現回数を以下にまとめた(括弧内の数字は、全編での総計)¹⁴。なお、『全体新論』をはじめとする「西医五種」、および『医学英華字積』に出現する「脳筋衣」の語の全ては、retina(眼球感覚膜における網膜を指す)の訳語であり、いわゆる nerve(神経)の訳語ではないために、これを除外して数えた¹⁵。

[『全体新論』において神経を意味する語]

脳気筋 13(57) 脳筋 3(13) 気筋 1(1) 筋 3(5) 多節白筋 1(1) 白節筋 0(2)

[『医学英華字積』において神経を意味する語]

脳気筋 2(10) 脳筋 1(11) 髓筋 2(2) 筋 2(2) 臟腑百節筋 1(1)

既に述べてきたように、『全体新論』の例言において脳神経、および脊髄神経を指す語として定義される「脳気筋」ではあるが、それは『全体新論』の中だけでなく、ホブソンの書全体を通して見たときにも、一貫して用いられているものではなく、ある時は交感神経も含む語として用いられ、またある時には、脳神経のみに限定して用いられ、またある時には広義の神経を指す語として用いられている。そしてまた、「脳気筋」は「脳筋」の語に変化して不規則に登場してくる他、広義の神経を指す場合には「気筋」「筋」の2つの語を、脊髄神経に限定して指す場合には「髓筋」の語、交感神経に限定して指す場合には「多節白筋」「白節筋」「臟腑百節筋」の3つの語を用いている。

本稿最後の表に、ホブソンの医学を扱う全著作『全体新論』『西医略論』『婦嬰新説』『内科新説』、即ち「西医五種」、および『医学英華字釈』について、神経を意味する語彙とその出現回数をまとめたので参照されたい。

表：神経を意味する語彙とその出現回数

| 語彙\書名 | 『全体新論』 | 『西医略論』 | 『婦嬰新説』 | 『内科新説』 | 『医学英華字釈』 |
|-------|--------|--------|--------|--------|----------|
| 脳気筋 | 57 | 27 | 3 | 24 | 10 |
| 脳髓筋 | 0 | 2 | 0 | 1 | 0 |
| 脳筋 | 13 | 8 | 0 | 1 | 11 |
| 気筋 | 1 | 1 | 0 | 0 | 0 |
| 髓筋 | 0 | 0 | 0 | 0 | 2 |
| 筋 | 5 | 0 | 0 | 0 | 2 |
| 臟腑百節筋 | 0 | 0 | 0 | 0 | 1 |
| 多節白筋 | 1 | 0 | 0 | 0 | 0 |
| 白節筋 | 2 | 0 | 0 | 0 | 0 |

『全体新論』は、近代中国にはじめて西洋の解剖学に関する内容を伝えた著作である。そして、『全体新論』刊行後から辛亥革命直前にかけて出現する「中西医匯通派」と呼ばれる中国伝統の医家は、『全体新論』をいわば西洋解剖学の原典として読んでいる。そして、中西医匯通派は『全体新論』に掲載される人体解剖図のみを視覚的な面で評価したが、西洋医学の思考法そのものを受け入れた形跡はなく、逆に西洋医学の概念は伝統の医学理論に劣るものであると解釈している¹⁶。

本稿で述べてきたように、『全体新論』や『医学英華字釈』は、中国語による解剖学用語の確立を明確に意図したものではなく、そして両書で示された中国語による解剖学的語彙は、あまりにも一貫性・統一性に欠いたものとなっている。このことは、「西医五種」の全てを通してみ

ても同様である。つまり、語彙という基本的要素をとってみても、中国に西洋学問を浸透させるだけの説得力に欠いたものと言わざるを得ない。西洋における解剖学語彙そのものが、不統一であり、複雑であるという背景があるとはいえども、少なくともホブソンという、いわば近代中国にとってみれば西洋を代表する医師による西洋医学移入の第一歩自体が、訳出された語彙のレベルで揺らいだもので、しかも学術用語としての体裁の備わらない幼稚なものが多数あるということの問題は大きい。ましてや、神経という近代中国にとってはじめての概念を伝える語であるにも関わらず、ホブソンにみる訳語は一貫性に欠いており、しかもそれら一つ一つの訳語の意味は、必ずしも明瞭に示されたものではない。こうした問題は、後に中国医学界がホブソンをはじめとする宣教医師の訳出した解剖学を扱う語彙をことごとく排除するに至ったことの一つの要因として、充分考えられるものである。

最後に、ホブソンにみる神経系の解剖学的語彙を総括する意味で、『医学英華字釈』の「脳体脳髓脳筋体用」の項目に示される原語、および原語に対する中国語訳、ならびに『全体新論』の「脳為全体之主論」の篇に出現する語彙で対応するものを、脳、脊髓、神経の分類ごとに、本稿の最後に対照表 1~5 としてまとめた。参考として、最も適当と思われる日本語による現代の解剖学用語も付した。本稿では、『医学英華字釈』の「脳体脳髓脳筋体用」の項目、および『全体新論』の「脳為全体之主論」の篇における神経を意味する「脳気筋」の語の異同を焦点に論じるにとどめたが、本稿最後に示した対照表 1~5 で、神経系のその他の語彙の異同状況についても確認されたい¹⁷。

対照表 1: 脳に関する語彙¹⁸

| 『医学英華字釈』原語 | 『医学英華字釈』中国語 | 『全体新論』 | 現代日本語(参考) |
|-----------------------|-------------|---------|-----------|
| celebrum | 大腦之体 | 大腦 | 大腦 |
| brain | 腦・腦体・腦質 | 腦・腦体・腦質 | 腦 |
| investing membrane | 腦胞三層 | 胞三層・胞膜 | 腦膜 |
| dura mater | 腦之外胞膜 | 骨內衣・骨衣 | 腦硬膜 |
| arachnoid | 腦[月夾]膜 | 双胞膜、 | 腦クモ膜 |
| pia mater | 腦之内胞膜 | 薄膜 | 腦軟膜 |
| summit | 腦頂 | 腦頂 | 大腦上面 |
| base of brain | 腦底 | 腦際・腦底 | 大腦下面(腦底) |
| external convolutions | 腦外面淺深盤曲之皺 | 腦紋 | 大腦回 |
| anterior fissure | 腦前縫 | (兩枚正中) | 前大腦縱裂 |
| posterior fissure | 腦後縫 | (兩枚正中) | 頭頂後頭溝 |
| two hemispheres | 腦左右兩枚 | 左右兩枚 | 左大腦半球 |
| anterior lobes | 腦前葉 | 三葉分前中後 | 前頭葉 |
| middle lobes | 腦中葉 | 三葉分前中後 | 側頭葉 |
| posterior lobes | 腦後葉 | 三葉分前中後 | 後頭葉 |
| white matter | 腦白色 | 色白 | 大腦白質 |
| grey matter | 腦灰色 | 灰粉色 | 大腦灰白質 |
| great commissure | 兩枚中相連之絲 | 橫紋筋絲 | 交連線維 |
| lateral ventricles | 腦左右大房 | 水房 | 側腦室 |
| anterior cornua | 大房前角形 | 近前兩角形 | 前頭角 |
| middle cornua | 大房中角形 | 近中兩角形 | 側頭角 |
| posterior cornua | 大房後角形 | 近後兩角形 | 後頭角 |
| small ventricles | 兩小房 | 小水房 | 第四腦室 |
| cerebellum | 小腦 | 小腦 | 小腦 |
| two lateral lobes | 小腦左右兩枚 | (小腦) 兩枚 | 小腦半球 |
| medulla oblongata | 大腦小腦之蒂即髓頭 | 蒂 | 延髓 |

対照表 2: 脊髄に関する語彙

| 『医学英華字积』原語 | 『医学英華字积』中国語 | 『全体新論』 | 現代日本語(参考) |
|--------------------------------|-------------|--------|-----------|
| spinal cord or marrow | 脊骨髓 | 脊髓 | 脊髓 |
| investing membrane of the cord | 脊髓内外胞膜 | 胞膜三層 | 脊髓被膜 |
| anterior fissure | 脊髓前縫 | 前後有直縫 | 脊髓前正中裂 |
| posterior fissure | 脊髓後縫 | 前後有直縫 | 脊髓後正中溝 |
| gray matter | 脊髓灰色 | 内灰色 | 脊髓灰白質 |
| white matter | 脊髓白色 | 外色白 | 脊髓白質 |
| anterior colmns | 脊髓前柱 | 柱前 | 前柱 |
| posterior colmns | 脊髓後柱 | 柱後 | 後柱 |

対照表3：脳神経に関する語彙¹⁹

| 『医学英華字积』原語 | 『医学英華字积』中国語 | 『全体新論』 | 現代日本語(参考) |
|--|-------------|--------------|-------------|
| cranial nerves, nine pairs | 左右脳気筋九対 | 脳気筋九対 | 脳神経 |
| 1st pair or olfactory nerve | 第一対入鼻孔司[鼻臭] | 第一対入鼻司聞香臭 | 第1脳神経/嗅神経 |
| 2nd pair or optic nerve | 第二対入眼司見 | 第二対入眼珠司觀万物 | 第2脳神経/視神経 |
| 3rd pair or motor nerve of the eyelid | 第三対運眼上胞 | 第三対入眼肉司運動 | 第3脳神経/動眼神経 |
| 4th pair or motor nerve of oblique muscles | 第四対運轉眼肉 | 第四対入眼肉司運動 | 第4脳神経/滑車神経 |
| 5th pair or great sensitive nerve of head | 第五対入頭面司運動 | 第五対司覚痛癢 | 第5脳神経/三叉神経 |
| 6th pair or motor nerve to the eye | 第六対入眼直肉 | 第六対入眼肉司運動 | 第6脳神経/外転神経 |
| 7th pair or motor nerve of head and face | 第七対入頭面司運動 | 第七対一支分布面部司運動 | 第7神経/顔面神経 |
| second branch or auditory nerve | 第七対又一支入耳司聽 | 第七対一支入耳内司聽声音 | 中間神経 |
| 8th pair or pneumogastric nerve | 第八対入心肺胃 | 第八対入心肺与胃司運用 | 第10脳神経/迷走神経 |
| 9th pair or lingual nerve | 第九対運動舌 | 第九対入舌司運動及別五味 | 第12脳神経/舌下神経 |

対照表4：脊髄神経に関する語彙

| 『医学英華字釈』原語 | 『医学英華字釈』中国語 | 『全体新論』 | 現代日本語(参考) |
|-----------------------|-------------|---------|-----------|
| spinal nerves-31pairs | 左右髓筋三十一対 | 腦気筋三十一対 | 脊髄神経 |
| anterior roots | 髓筋前根 | 前根 | 前根 |
| posterior root | 髓筋後根 | 後根 | 後根 |

対照表 5 : 交感神経に関する語彙

| 『医学英華字釈』原語 | 『医学英華字釈』中国語 | 『全体新論』 | 現代日本語(参考) |
|-----------------------------------|-------------|-------------|-----------|
| many knotted or sympathetic nerve | 臟腑百節筋 | 多節白筋 白節筋 | 交感神経 |

【註】

¹ 1867 *Memorials of Protestant missionaries to the chinese* American Presbyterian mission press (1967 成文出版社影印)では、『全体新論』を *treatise on physiology* と紹介しているが、解剖学の内容も扱い、解剖図を多数掲載すること等から、一般には解剖生理学、ないしは解剖学の書と認識されることが多い。なお、『全体新論』は陳修堂同撰である。

² 一般的な人体解剖の定義に従って、正常態に関する解剖図に限定した上で 145 の図を数えた(図に付される図名、図の内容を考慮して数えた)。その他の解剖図として、産婦人科に関するもの、胚胎に関するもの、眼科およびヘルニアに関する病理解剖図、そしてヒト以外の動物に関する図、物理現象を説明する図が 65 を数える。なお本稿では、中国で最も広く読まれたと思われる江蘇上海墨海書館蔵版(咸豊元年新鐫であるが、咸豊三年の「賛」1 葉が加えられている)のもので数えた。初版本では石印による 7 枚の解剖図が織り込まれており、これには 48 の解剖図がある。詳しくは別稿で論じた。

³ 『医学英華字釈』の本文は「ANATOMY AND PHYSIOLOGY 全体部位効用」の項目からはじまる。ここでは「全体之骨」「全体交節」「各処肌肉」「運行血之器」「廻血大小管」「腦体腦髓腦筋体用」「眼官体用」「耳官体用」「口舌之官体用」「消化飲食之器」「胸背心肺部位」「生溺生精之器」「全体津液」「外体名称」の各項目に分類されている字釈条目を、解剖学を主旨とする字釈条目として数えた。なお、この他に「婦科名目」の項目に分類されている 76 の字釈条目の中にも、いくつかの解剖学語彙がみられる。

⁴ 抽出に当たっては、基準設定が問題であり、ここでは「功用」の名がつく項目(生理学を主旨とする項目)、即ち「鼻官功用」「手知觉功用」「食物消化功用」「血運行功用」「総論効用」の項目にある字釈条目を排除して、693 の字釈条目を数えた。ただし、これら排除した項目の中には、若干の解剖学語彙が存在する。また「腦体腦髓腦筋体用」「眼官体用」「耳官体用」「口舌之官体用」の項目に分類される字釈条目にも、生理学を主旨とする事象説明をするものがみられ、これらは解剖学語彙の抽出という観点からは、排除すべきである。解剖学語彙の厳密な定義の問題や『医学英華字釈』が必ずしも厳密に解剖学語彙を区別して、字釈条目を設定していないということを考慮して、ここでは『医学

英華字積』に含まれる解剖学語彙の概数として、693を参考値として示すにとどめておきたい。

5 先行研究として、沈国威氏 2000『『泰西人身説概』(1623)から『全体新論』(1851)まで—西洋医学用語の成立について』関西大学中国文学会紀要第21号がある。本稿では、対象を『全体新論』以降のホブソンの著作に絞り、神経系に関する解剖学語彙を焦点に論じた。

6 今日の知見では、交感神経も脊髄神経に分類することもあるが、一般には自律神経系に分類し、脊髄神経とは別に論じることが多い。ホブソン当時も、交感神経については、脊髄神経とは別の分類のものとして認識しており、本稿でもこれに従った。

7 「脳質」については、「consistence of the brain」の原語に対して、「脳質堅軟」と字積されるように、今日の脳皮質・脳髓質の区別上の概念が存在するとは認められない。「脳体」については、「weight of the brain」の原語に対して、「脳体重軽」と字積されるように、脳全体といった意味で用いられている。

8 「第一対」は今日の日本において、「第1脳神経」、ないしは「嗅神経」「嗅神経(I)」(中国では「第I対脳神経」、ないしは「嗅神経」)等、「第二対」は「第2脳神経」、ないしは「視神経」「視神経(II)」(中国では「視神経」「第II対脳神経」)等と表記されることが多い。

9 後の入華宣教師であるカーらも、『全体新論』をはじめとするホブソンによる「西医五種」は、あくまでも西洋医学の大略を伝えたものにしか過ぎないとしている。

10 「脳気筋」の本文中の語例をあげると、「眼無脳気筋則不能視」とあるには脳神経に関する説明、「兩柱左右生出脳気筋三十一対」とあるには脊髄神経に関する説明である。なお、脳神経・脊髄神経ともに運動神経、および感覚神経を含むものである。

11 『医学英華字積』ではあくまで「sympathetic nerve」の語が出現するのみであり、Autonomic nerve(自律神経)、および parasympathetic nerve(副交感神経)の語はみられない。ホブソンの著作をみるに当たって、このことは留意する必要があることを指摘しておく。今日、不随意的調節機能を備える神経は自律神経に分類され、これはさらに交感神経・副交感神経の別があるが、ホブソンでは全て「sympathetic nerve」、即ち交感神経の概念で捉えられている。なお、交感神経系という概念は、1800年までには Bichat によって示唆されており、『全体新論』では少なくともこれを反映したものとなっている。

12 「胃経」の篇では、「胃体内外有脳気筋(註；即第八対)及白節筋(註；見脳論註)散佈之」とあるように、「白節筋」について「脳為全体之主論」の篇に出てくる「多節白筋」の参照を求め(同篇には「多節白筋」以外に「白節筋」の参照として該当するものはみあたらない)、「脳為全体之主論」の篇と全く同様の主旨で「第八対」とともに「白節筋」が説明されており、「白節筋」と「多節白筋」は事実上同じものを指している。「心経」の篇で、「心体另有血脈管・廻血管・脳気筋・白節筋」とあるものも同様の主旨で、心に伸びる神経は自律神経以外にあり得ないのであるから、ここでいう「脳気筋」は特に、副交感性神経線維を多く含む「第八対」を指しており、「白節筋」は交感神経を指した語となる。

13 なお、いわゆる筋(スジ)である tendon(腱)は、『全体新論』で「肉筋」と訳出され、「其筋堅韌光白不類脳気筋」と註されるように、「脳気筋」とははっきり区別している。『医学英華字積』にも「tendons 肉筋」とある。


- 14 『全体新論』に掲載される図中には「脳気筋」の語が14回、「脳筋」の語が1回出現しており、括弧内の総計はこれらを含めたものである。
- 15 『医学英華字釈』によれば、「脳筋衣」の原語は「retina」で、ホブソンの他の著作でも同様に用いられている。なお「脳気筋衣」の語はみられない。参考のために「脳筋衣」の語の出現回数を示すと、『全体新論』が10回、『医学英華字釈』が3回であり、ともに神経系に関する篇(即ち「脳為全体之主論」の篇、「脳体脳髓脳筋体用」の項目)以外に出現する。
- 16 中西医匯通派については、拙著2005「中華文明に組み込まれる西洋医学」『或問』10号参照。
- 17 例えば、訳出された脳に関する解剖学的語彙の異同例を以下に示す(括弧内は『全体新論』「脳為全体之主論」篇の語彙)。脳胞三層(胞三層)、脳之外胞膜(骨內衣)、脳腠膜(双胞膜)、脳之内胞膜(薄膜)、脳底(脳際)、脳外面浅深盤曲之皺(脳紋)、脳左右大房(左右水房)、大房前中後角形(近前両角形・近中両角形・近後両角形)、両小房(小水房)
- 18 対照表1中に示した[月夾]は、偏がにくづき、つくりが夾の漢字を表す。『全体新論』で「脳頂」の語は、「脳為全体之主論」の篇にはみられず、「脳頂図」の中に出現する。
- 19 金子丑之助、1973『日本人体解剖学』(第17版)南山堂によれば、『全体新論』のいう「第七対」は今日の第8脳神経、即ち内耳神経に対応しているが、これは明らかな誤りである。対照表3に示した通り、正しくは今日の第7脳神経、即ち顔面神経に対応する。なお、『解体新書』では脳神経を10対と数えている。脳神経に数に関する考え方は学者によって意見の分かれるところであるが、1778年にはSoemmerringが脳神経を12対とする今日最も一般的な数え方を発表している。つまり、脳神経を9対と数える『全体新論』は、当時としてはやや古い解剖学を中国に伝えたこととなる。今日のように脳神経を12対と数える解剖学は、ホブソンのすぐ直後に他の宣教医師によって中国に入ってくる。このことは、別稿で詳しく論じたい。

なお、対照表3中に示した[鼻臭]は、偏が鼻、つくりが臭の漢字を表す。

【参考文献】

- 合信、1851(咸豊元年)『全体新論』江蘇上海墨海書館蔵版
Benjamin Hobson 1858 *A medical vocabulary in English and Chinese* (『医学英華字釈』) Shanghai Mission Press (立教大学図書館海老沢文庫所蔵)
- 合信、1855(咸豊五年)『博物新編』江蘇上海仁濟書館蔵版
合信、1857(咸豊七年)『西医略論』江蘇上海仁濟書館蔵版
合信、1858(咸豊八年)『婦嬰新説』江蘇上海仁濟書館蔵版
合信、1858(咸豊八年)『内科新説』江蘇上海仁濟書館蔵版
吉田寅、1997『中国プロテスタント伝道史研究』汲古書院
クルムス著、酒井恒編訳、1986『ターヘル・アナトミアと解体新書』名古屋大学出版会
藤田恒太郎、2003『人体解剖学』(第42版)南江堂
解剖学用語委員会、2002「日本語による解剖学用語」日本解剖学会

2006年韓国ソウル高麗大学にて漢字新語・訳語に関する国際シンポジウムが開催



高麗大図書館の漢訳洋書



会場風景

